全身型重症筋無力症※に対するジルビスク®の症例報告

40代女性、感染を契機に急速に増悪し、既存のFT治療でも改善が得られずクリーゼに至った難治性MGに対してジルビスク®を導入した症例（g-EOMG）

※ジルビスク®の効能又は効果：
全身型重症筋無力症（ステロイド剤又はステロイド剤以外の免疫抑制剤が十分に奏効しない場合に限る）

JP-ZL-2600031/2026年3月作成

Inspired by patients.
Driven by science.

「警告・禁忌を含む注意事項等情報」等はDI頁をご参照ください。

本症例は臨床症例の一部を紹介したもので、すべての症例が同様な結果を示すわけではありません。

ユーシービージャパン株式会社

40代女性、感染を契機に急速に増悪し、既存のFT治療でも改善が得られずクリーゼに至った難治性MGに対してジルビスク®を導入した症例（g-EOMG）

【症例提供・スライド監修】総合南東北病院　脳神経内科　寒河江敬之先生

40代、女性

MGFA（最重症時） Class V

臨床病型 g-EOMG

発症年齢・罹病期間 40代、約3年

職業 自営業

その他生活上の特記事項

自営業のため入院治療が困難。
経済的事情から就業継続が必須。

患者さんの主な訴え

- 飲み込みにくい
- 瞼がすぐに下がってくる
- 労作時呼吸困難のため、休み休みしか仕事ができない
- 不安反応の増強

症状

- 左の眼瞼下垂
- 複視
- 右腕の脱力
- 労作時息切れ
- 咀嚼時の顎の疲労

最重症時スコア

- MG-ADL score：18
- QMG score：推定25

既往歴・合併症

- 高血圧

その他の特記事項

- 40本/d喫煙
- 30歳過ぎから太り出し、初診時はBMI33.9の肥満であり、血栓傾向が予測された
- 胸腺腫なし

病歴

[初診時]左の眼瞼下垂と複視が発現。2ヵ月後に受診しMGと診断される。
[初診～半年]ピリドスチグミン、PSL、タクロリムス投与開始。PSLは20mgまで漸増し、左眼瞼下垂以外の症状は改善した。
[初診～2年] PSL 15mgまで漸減、副作用のためタクロリムス減量。
[初診～2年半]ノロウイルス感染を契機に呼吸促迫、左眼瞼下垂、複視、易疲労性が増悪。ピリドスチグミン増量するも改善せず、外来でIVIg施行後ロザノリキシズマブを投与し、一時的に改善するも増悪した。
[初診～3年以降]起座呼吸、臥位困難、呼吸促迫、眼瞼下垂などの急性増悪により入院となり気管挿管、カテーテル挿入。6回目のPLEX中にコリン作動性クリーゼの疑いでピリドスチグミンを中止し、IVIg施行した。

治療歴

PSL：最大20mg/d、免疫抑制剤：タクロリムス最大3mg/d 、シクロスポリン2mg/Kg/d、ピリドスチグミン240mg/d、IVIg、ロザノリキシズマブ®

本症例は臨床症例の一部を紹介したもので、すべての症例が同様な結果を示すわけではありません。

JP-ZL-2600031/2026年3月作成

本剤の詳細につきましては、必ず最新の電子添文をご確認ください。

40代女性、感染を契機に急速に増悪し、既存のFT治療でも改善が得られずクリーゼに至った難治性MGに対してジルビスク®を導入した症例（g-EOMG）

【症例提供・スライド監修】総合南東北病院　脳神経内科　寒河江敬之先生

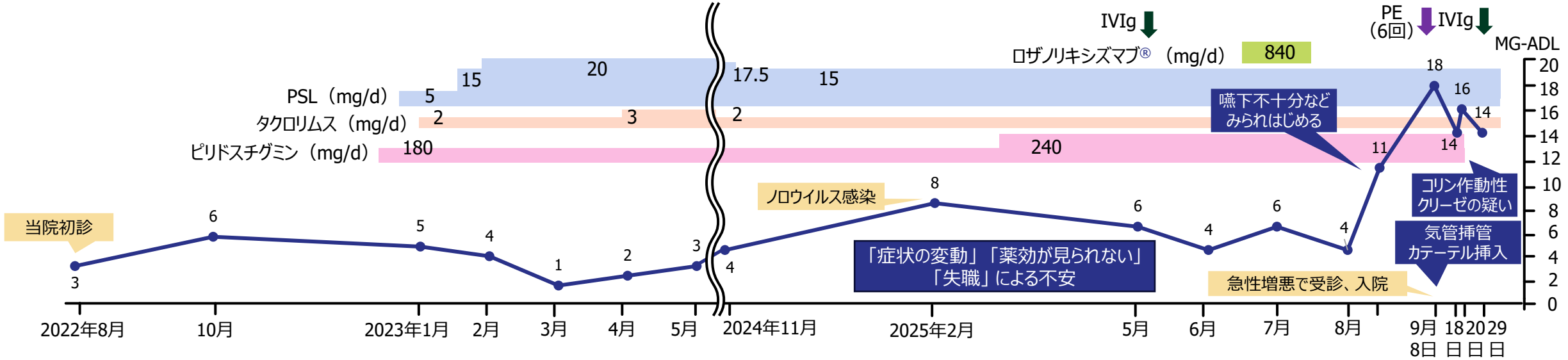

アンメットニーズ

[Postintervention status] U or W（当院初診時）

- 感染を契機に急速に増悪し、既存FT（IVIg／PLEX）・FcRnでは効果が一時的で、病勢が制御できずクリーゼへ移行した。
- 入院加療が困難な背景から、外来・在宅ベースで迅速かつ持続的な病勢の安定を実現できる治療選択肢が不足していた。
- 高度肥満による血栓傾向に加え、長期高用量ステロイド治療により骨粗鬆症・感染症リスクが著明に増大しており、さらなるステロイド増量や維持が困難な状況であった。

ジルビスク®への期待

- 一刻も早くクリーゼ状態から離脱し、気管切開を回避するためにも、速やかな症状改善と早期の抜管が求められた。
- 今後も IVIg や PLEX を継続する可能性があることから、これらの治療に干渉せず併用し得るペプチド製剤を選択できる点が、本症例の治療方針と合致した。
- 症状の変動により将来の予定が立てられないことが精神的負荷を増大させており、患者の不安反応に対しても安定した症状維持が必要だった。

本症例は臨床症例の一部を紹介したもので、すべての症例が同様な結果を示すわけではありません。

JP-ZL-2600031/2026年3月作成

本剤の詳細につきましては、必ず最新の電子添文をご確認ください。

40代女性、感染を契機に急速に増悪し、既存のFT治療でも改善が得られずクリーゼに至った難治性MGに対してジルビスク®を導入した症例（g-EOMG）

【症例提供・スライド監修】総合南東北病院　脳神経内科　寒河江敬之先生

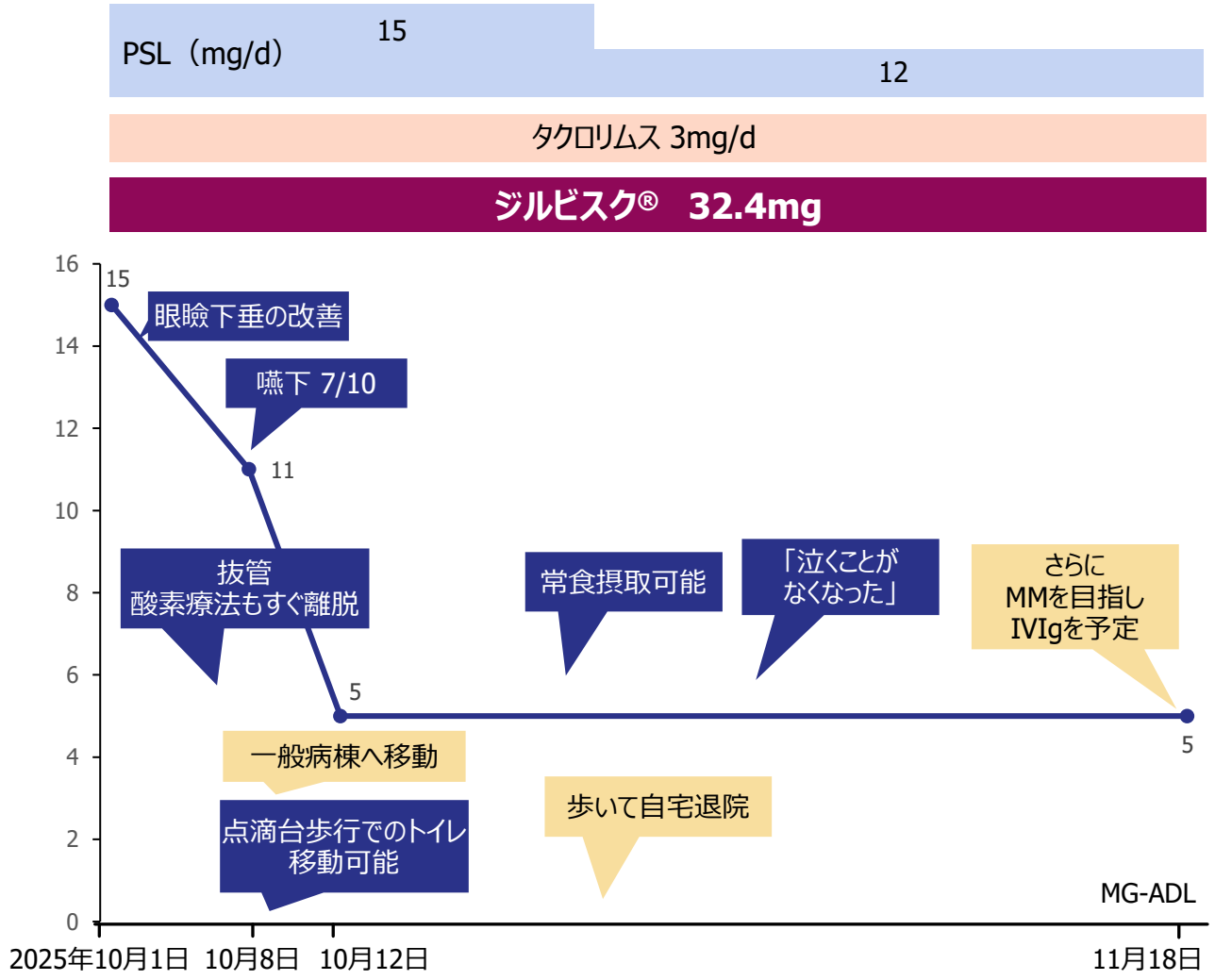

経過

- ジルビスク®治療開始直後：
  - ジルビスク®皮下注射（32.4 mg/d）を投与してから翌日には眼瞼下垂が改善し、6日後には抜管となった。
  - 7日目の嚥下評価は7/10点 (全粥・刻みが可能なレベル)であった。
  - 抜管後臥床期間が長かったことによると思われる易疲労性はみられたが、労作時の呼吸困難は早い段階で消失した。
- ジルビスク®治療開始1週間後：
  - MG-ADLは投与6日後に11点、10日後には5点まで改善した。
  - 投与後19日には常食普通飯が摂取可能、21日目にPSL 12mgに減量。
  - 投与後22日目に独歩で自宅退院した。
- ジルビスク®治療開始1ヵ月後：
  - その後も外来ではMG-ADL 5～6点のまま経過しており、著変はみられていない。さらにMM到達を目指し、ジルビスク®をベースとして治療強化を予定している。
  - 自己投与については好意的に受け入れられ、気持ちも前向きになっている。

有害事象

- 易疲労性（因果関係なし）

本症例は臨床症例の一部を紹介したもので、すべての症例が同様な結果を示すわけではありません。

JP-ZL-2600031/2026年3月作成

本剤の詳細につきましては、必ず最新の電子添文をご確認ください。

Take home message

- 既存治療で増悪を反復し、挿管管理を要した難治性g-EOMGに対してジルビスク®を導入した結果、投与開始後6日目で抜管可能、患者本人の強い希望である自宅退院への道筋がついた。
- 投与開始 2 週間で MG-ADL が 10 点改善し、呼吸・嚥下といった生命予後に直結する症状の安定化を早期に得られた。
- 当該患者にとって症状の安定は、治療・経済面の不安で揺らいでいた精神面の回復にもつながり、今後のMG管理における大きな支えとなった。

ジルビスク®のステロイド減量に対する期待

- 本症例では、1年以上 15mg から減量できなかったステロイドが、ジルビスク®導入により3週間で 3mg 減量可能となった。
- ステロイド減量は患者の安心と納得を支えながら進める必要があり、毎日投与により日内変動を抑えた安定した症状コントロールが期待できた。